



Pengaruh Pemberian Ekstrak Metanol Herba Bandotan (*Ageratum conyzoides* L) Terhadap Gambaran Histologi Hati Mencit (*Mus musculus*)

Ivan Fadillah¹, Muhammad Aris^{2*}, Farid Fani Temarwut³

¹Universitas Pancasakti Makassar

²Universitas Pancasakti Makassar & muh.aris@unpacti.ac.id

³Farid Fani Temarwut & farid.fani@unpacti.ac.id

*Corresponding Author: muh.aris@unpacti.ac.id

Keyword:
Bandotan herbal
extract (*Ageratum
conyzoides* L);
liver histology;
Mice (*Mus musculus*)

Abstract: The Effect of *Ageratum conyzoides* L Herbs Methanol Extract Against *Mus musculus*)

This study aims to determine the effect of Bandotan Herbaceous (*Ageratum conyzoides* L) Methanol Extract on Histology of Mice (*Mus musculus*) Histology. This type of research is an experimental research Laboratory of Mice which used 12 tails, were divided into 4 groups. Each group consists of 3 mice. three groups were given a suspension of Bandotan Leaf Methanol Extract at a dose of 12 mg / gBB, 24 mg / gBB, 48 mg / gBB, and one group as a control was given a 1% w / v Na-CMC suspension. Giving bandotan extract was carried out for 14 days and day 15 was performed surgery of mice test animals and then the results of preparations were seen. Based on the results of research on the influence of Methanol Extract of BandotanHerba (*Ageratum conyzoides* L) Against the Histology Picture of Mice Liver (*Mus musculus*) it can be concluded that Methanol Extract of Bandotan Herba (*Ageratum conyzoides* L) treatment group at a dose of 12 mg / gBB and 24 mg / gBB and 48 mg / gBB showed the presence of necrosis, fat degeneration, and inflammation. While the negative control (-) in the administration of NaCMC suffered damage to fat degeneration in the liver.

Kata Kunci:
Ekstrak herba
bandotan (*Ageratum
conyzoides* L);
histologi hati;
Mencit(*Mus musculus*)

Abstrak: Pengaruh Pemberian Ekstrak Metanol Herba Bandotan (*Ageratum conyzoides* L) Terhadap Gambaran Histologi Hati Mencit (*Mus musculus*)

Penelitian ini bertujuan untuk mengetahui Pengaruh Ekstrak Metanol Herba Bandotan (*Ageratum conyzoides* L) Terhadap Gambaran Histologi Hati Mencit (*Mus musculus*).Desain penelitian ini adalah penelitian eksperimental Laboratorium.Mencit yang digunakan sebanyak 12 ekor, di bagi menjadi 4 kelompok.Tiap kelompok terdiri dari 3 mencit. Tiga kelompok diberi suspense Ekstrak Metanol Daun Bandotan dengan dosis 12 mg/gBB, 24 mg/gBB, 48 mg/gBB, dan satu kelompok sebagai control diberi suspensi Na-CMC 1% b/v. Pemberian ekstrak bandotan dilakukan selama 14 hari dan hari 15 dilakukan pembedahan hewan uji mencit lalu di lihat hasil preparatnya. Berdasarkan hasil penelitian Pengaruh Ekstrak Metanol Herba Bandotan (*Ageratum conyzoides* L) Terhadap Gambaran Histologi Hati Mencit (*Mus musculus*) dapat disimpulkan bahwa Ekstrak Metanol Herba Bandotan (*Ageratum conyzoides* L) kelompok perlakuan dengan dosis 12 mg/gBB dan

**“Pengaruh Pemberian Ekstrak Metanol Herba Bandotan (*Ageratum conyzoides* L)
Terhadap Gambaran Histologi Hati Mencit (*Mus musculus*)”**

24 mg/gBB dan 48 mg/gBB menunjukkan adanya Nekrosis, Degenerasi lemak, dan Radang Sedangkan pada kontrol negatif (-) pada pemberian NaCMC mengalami kerusakan degenerasi lemak pada organ hati.

Informasi Artikel: Disubmit: xx-xx-xxxx, Revisi: xx-xx-xxxx, Diterima: xx-xx-xxxx

PENDAHULUAN

Pemanfaatan tumbuhan sebagai obat sudah dikenal sejak lama oleh masyarakat di Indonesia maupun di negara lain. Tumbuhan mengandung bahan kimia yang memiliki banyak manfaat termasuk untuk bahan pembuatan obat berbagai jenis penyakit yang secara tradisional sering diolah menjadi jamu. Obat tradisional merupakan obat yang diperoleh dan diolah dari bahan alam seperti tumbuhan, hewan dan mineral atau campuran dari ketiga bahan tersebut namun, di masyarakat bahan alam yang digunakan sebagai obat lebih banyak berasal daritumbuhan dibandingkan bahan alam lainnya sehingga sebutan obat tradisional lebih identik dengan tanaman obat (Astrid S, 2016).

Penggunaan obat sintetik banyak berpengaruh bagi kesehatan oleh karena itu banyak masyarakat yang beralih keobat tradisional.*Ageratum conyzoides* atau bandotan merupakan salah satu tanaman yang telah banyak dikenal dan digunakan oleh masyarakat Indonesia sebagai pengobatan.Tanaman ini tersebar di seluruh dunia, khususnya daerah tropis dan subtropis.Tanaman ini memiliki banyak efek yang bermanfaat dalam pengobatan dan dapat digunakan dalam pencarian obat baru dari herba.Daun dan akar tanaman diketahui mengandung senyawa alkaloid, flavonoid, tannin, saponin, glikosida jantung dan antrakuinon, mineral, vitamin serta senyawa lain yang memiliki aktivitas farmakologi. Beberapa laporan menunjukkan tanaman bandotan memiliki manfaat dalam pengobatan seperti demam, diare, disentri, antiinflamasi, insektisida, analgesik, antimikroba, serta antikanker (Afrianti., dkk. 2016).

Namun penggunaan obat secara berkelanjutan dan dengan dosis yang tidak sesuai dapat menyebabkan kerusakan hati.Dimana fungsi hati bersangkutan dengan metabolisme tubuh, khususnya mengenai pengaruhnya atas makanan dan darah. Hati merupakan pabrik kimia terbesar dalam tubuh dalam hal bahwa ia menjadi “pengantar metabolisme” artinya ia mengubah zat makanan yang diabsorpsi dari usus dan disimpan disuatu tempat di dalam tubuh, guna dibuat sesuai untuk pemakaiannya di dalam jaringan. Selain itu hati juga mengubah zat buangan dan bahan beracun untuk dibuat mudah untuk ekskresi kedalam empedu dan urine (Annisa A., dkk. 2016).

Hati (hepar) merupakan organ yang penting di dalam tubuh, antara lain karena hati sangat berperan dalam sistem detoksifikasi dan metabolisme tubuh. Kerusakan hati dapat diakibatkan oleh infeksi atau intoksikasi zat kimia.Sel-sel pada hati dapat mengalami perubahan terutama pada sel hepatosit seperti degenerasi lemak dan nekrosis yang dapat menurunkan kemampuan regenerasi sel sehingga menyebabkan kerusakan permanen sampai kematian sel.Paparan zat kimia yang dapat menyebabkan kerusakan hati terjadi melalui inhalasi, pemberian per oral, atau parenteral.Hati merupakan organ metabolik, sekretorik dan imunologik.Semua substansi termasuk obat dimetabolisme dihati.Penggunaan obat yang berlebihan contohnya obat anti inflamasi nonsteroid (OAINS) dapat menyebabkan kerusakan hati.Toksisitas pada hepar ini dapat dikurangi dengan adanya senyawa antioksidan. (Annisa A., dkk. 2016).

Mencit dipilih sebagai bahan penelitian karena mencit (*Mus musculus*) adalah salah satu hewan yang banyak digunakan di laboratorium karena memiliki anatomi yang mirip dengan mamalia manusia (*Homo sapiens*) dan beberapa keunggulan dari mencit antara lain mudah dalam penanganan, siklus hidup pendek, pengadaan hewanini tidak sulit dan dapat dipelihara dalam kandang yang terbuat dari bahan yang relatif lebih murah, meskipun hewan

**“Pengaruh Pemberian Ekstrak Metanol Herba Bandotan (*Ageratum conyzoides* L)
Terhadap Gambaran Histologi Hati Mencit (*Mus musculus*)”**

ini lebih rentan terhadap penyakit yang disebabkan oleh virus, kuman, jamur, dan parasit seperti tuberkulose dan cacingan (Safwan., dkk. 2016).

Berdasarkan penelitian sebelumnya oleh M. Isrul., dkk.(2015) Uji Efek Analgetik Ekstrak Etanol Herba Bandotan (*Ageratum conyzoides* L.) Pada Mencit (*Mus musculus*) hasil penelitian menunjukkan bahwa ekstrak daun Bandotan memiliki efek analgesik pada ekstrak etanol herba bandotan masing-masing 12 mg/20g BB mencit, 24 mg/20 g BB mencit dan 48 mg/20 g BB mencit masing-masing adalah 27%, 45,63%,71,66 % dan 18,88%, 32,08%, 53,13%.

Dari penelitian yang sudah dilakukan belum diketahui efek negatif akibat dari pemberian ekstrak metanol herba bandotan (*Ageratum conyzoides* L) terhadap gambaran histologi hati mencit (*Mus musculus*).Oleh karena itu maka peneliti tertarik untuk melakukan penelitian lebih lanjut agar dapat mengetahui apakah pemberian ekstrak metanol herba bandotan (*Ageratum conyzoides* L) berpengaruh terhadap histologi hati mencit (*Mus musculus*).

METODE PENELITIAN

Penelitian dilakukan pada bulan Agustus di Laboratorium Farmaseutika, Fakultas Matematika dan Ilmu Pengetahuan Alam Universitas Panca Sakti Makassar, Jl. Andi Mangerangi, dan di Laboratorium Patologi Anatomi Rumah Sakit Universitas Hasanuddin Makassar.

Alat dan Bahan Penelitian

Alat Penelitian

Kandang mencit, S spuit, bejana, pinset, gunting bedah, kanula oral, gelas piala, Mikroskop, sarung tangan, pot ekstrak, corong kaca, kertas saring, masker, satu set pewarna histologi, Pipet tetes, Erlenmeyer, Rotary evaporation, Aluminium foil, timbangan analitik, Kapas, object glass, deck glass, tissue cassette.

Bahan Penelitian

Ekstrak bandotan (*Ageratum conyzoides* L), aquades, Kloroform, metanol 96% Eter, NaCl 0,9%, Formalin, Na-CMC, Paraffin, xylol.

Populasi dan Sampel

Populasi

Populasi dalam penelitian ini adalah mencit (*Mus musculus*)

Sampel

Sampel dalam penelitian ini adalah herba Bandotan (*Ageratum conyzoides* L) yang diambil dari Kelurahan Songka Kota Palopo, Sulawesi Selatan.

Teknik Pengumpulan Data

Pengambilan Bahan Uji

Bahan uji Daun Bandotan (*Ageratum conyzoides* L.) yang diambil dari Kelurahan Songka Kota Palopo, Sulawesi Selatan.

Pengolahan Bahan Uji

Bahan uji daun bandotan (*Ageratum conyzoides* L) yang telah diambil, dikumpulkan sebanyak 500 mg dibersihkan dari kotoran yang melekat dengan menggunakan air mengalir dan dipotong kecil-kecil, kemudian diangin-anginkan dalam suhu kamar, sampai simplisia kering.

Pembuatan Ekstrak Secara Maserasi

Ekstrak daun bandotan dibuat dengan metode maserasi menggunakan pelarut metanol. Kemudian dimasukkan serbuk kering simplisia ke dalam maserator, tambahkan pelarut metanol. Rendam selama 24 jam sambil diaduk setiap saat. Kemudian setelah 24 jam,

**“Pengaruh Pemberian Ekstrak Metanol Herba Bandotan (*Ageratum conyzoides* L)
Terhadap Gambaran Histologi Hati Mencit (*Mus musculus*)”**

pisahkan maserat dengan cara pengendapan. Ulangi proses penyarian sekurang-kurangnya tiga kali dengan pelarut dengan jumlah yang sama. Ekstrak yang didapat kemudian ditampung dan diuapkan dengan menggunakan rotary evaporator hingga diperoleh ekstrak kental.

Pembuatan Larutan koloidal Na-CMC 1 % b/v

Air suling dipanaskan sebanyak 50 ml, kemudian ditimbang Na-CMC sebanyak 1 gram. Lalu tuangkan air suling yang sudah dipanaskan kedalam lumpang kemudian masukkan sedikit demi sedikit Na-CMC kedalam lumpang. Setelah itu tunggu beberapa menit lalu gerus hingga homogen/sampai terbentuk koloidal. Koloidal yang berbentuk dimasukkan kedalam labu takar 100 ml.

Penyiapan Hewan Uji

Mencit jantan (*Mus musculus*) Sebanyak 20 ekor yang dibagi menjadi 4 perlakuan, dengan berat badan berkisar 20-30 gram dan berumur 3-4 bulan, diadaptasikan dengan lingkungan selama 1 minggu. Mencit diletakkan dalam kandang yang diberi alas sekam dan ditutup dengan kawat. Pakan yang diberikan berupa pallet dan diberi air minum secara ad libitum. Kanula oral diperlukan pada saat pemberian ekstrak kepada mencit. Sebelum diberi perlakuan, hewan uji terlebih dahulu dipuaskan selama 8 jam dan dipastikan tidak mengalami penurunan bobot badan.

Perlakuan Hewan Uji

Sebelum perlakuan, mencit dipuaskan, kemudian dibagi menjadi 4 kelompok. Tiga kelompok sebagai kelompok uji masing-masing kelompok I, II, dan III diberi ekstrak metanol dengan perlakuan. Dosis 12 mg/20 g BB diberikan pada kelompok perlakuan I. Dosis 24 mg/20 g BB diberikan pada kelompok II. Dosis 48 mg/20 BB diberikan pada kelompok percobaan III. Kemudian diberikan larutan koloidal Na-CMC 1% b/v sebagai control negatif (-) Pada percobaan IV. Dengan memasukkan ekstrak menggunakan kanula oral. Perlakuan ini dilakukan selama 14 hari. Pada hari ke 15 dilakukan pembedahan dan dilakukan pengambilan organ Hati dengan menggunakan gunting lurus dan pastikan saat pengambilan tidak melukai organ lainnya lalu bersihkan organ dari lemak- lemak yang masih menempel. Selanjutnya dibuat preparat Histopatologi.

Pemeriksaan Histopatologi

Organ hati yang telah diambil kemudian dicuci dengan NaCl 0,9%, selanjutnya dimasukkan kedalam pot dan disimpan difiksasi kemudian didehidrasi dalam larutan BNF (Buffer Neutral Formalin). Jaringan yang telah difiksasi kemudian dilanjutkan dengan penjernihan menggunakan xilol sebanyak tiga kali masing-masing selama 1 jam, dilanjutkan dengan infiltrasi paraffin. Jaringan kemudian ditanam dalam media paraffin. Berikutnya dilakukan pengayatan dengan ketebalan 4-5 mikron. Hasil sayatan diletakkan pada kaca objek, kemudian diwarnai dengan zat pewarna hematoxilinosin (HE), Pengamatan histologi hati dilakukan dibawa mikroskop dan didokumentasikan.

Pengumpulan Data

Data yang dikumpulkan dalam penelitian ini adalah data sekunder dari hasil pengamatan hewan uji kelompok perlakuan, Data yang diperoleh berupa data kuantitatif dan kualitatif. Data kuantitatif yang akan diperoleh yaitu jumlah hewan uji yang organ hatinya rusak, sedangkan data kualitatif yang akan diperoleh berupa efek toksik dari suatu senyawa Ekstrak Metanol Daun Bandotan (*Ageratum conyzoides* L.) terhadap hewan uji.

Pengolahan Data

Data yang diperoleh diolah dengan menggunakan metode dalam bentuk gambar dan table dan dianalisis secara deskriptif.

Defenisi Oprasional

1. Cara pemanenan sampel herba bandotan (*Ageratum conyzoides* L): pada saat proses fotosintesis berlangsung maksimal, ditandai dengan saat tanaman mulai berbunga atau buah mulai masak. Sebaiknya daun bandotan di petik pada saat pagi hari di jam 7-10 pagi.

**“Pengaruh Pemberian Ekstrak Metanol Herba Bandotan (*Ageratum conyzoides* L)
Terhadap Gambaran Histologi Hati Mencit (*Mus musculus*)”**

2. Ekstrak metanol herba bandotan :sediaan kental yang dibuat dengan menyari simplisia Daun Bandotan (*Ageratum conyzoides* L.) dengan pelarut Metanol.
3. Gambaran hitologi hati : Gambaran histologi hati mencit dilihat dengan melakukan pengamatan sediaan histologi menggunakan mikroskop cahaya dalam lima lapangan pandang yang berbeda, dengan bagian pembesaran 200 dan 400 kali. Setiap lapang pandang berdasarkan skor kerusakan hati yaitu nekrosis, degenerasi lemak, radang.

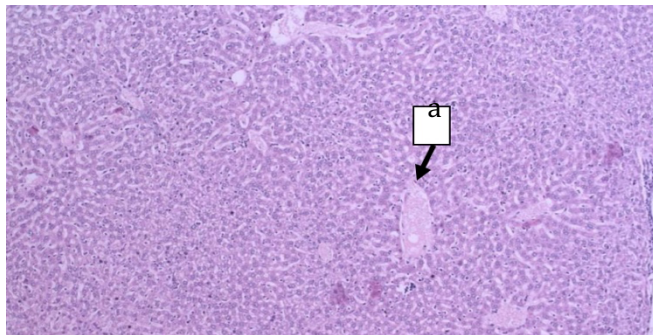
Analisis Data

Data yang dikumpulkan dalam penelitian ini adalah data sekunder dari hasil pengamatan hewan uji, baik kelompok kontrol maupun kelompok perlakuan. Data yang diperoleh berupa data Kuantitatif dan Kualitatif. Data yang diperoleh merupakan data kualitatif yang ditampilkan dalam bentuk gambar dan dianalisis secara deskriptif.

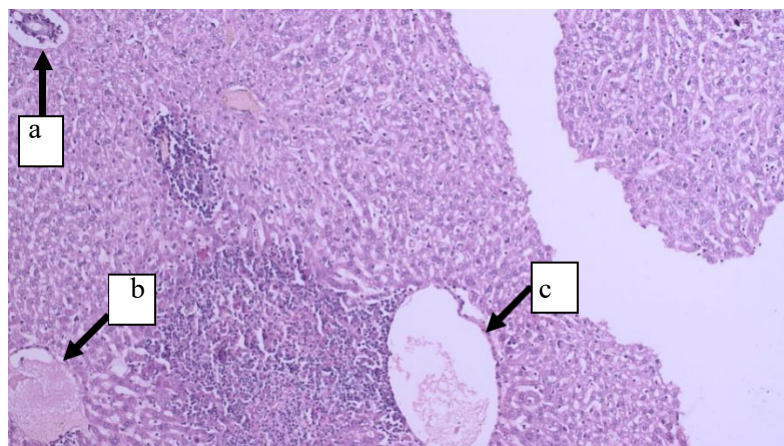
HASIL DAN DISKUSI

Dari hasil pengamatan Pengaruh ekstrak metanol herba bandotan (*Ageratum conyzoides* L.) terhadap gambaran histologi hati mencit maka diperoleh hasil kerusakan pada histologi hati mencit yang ditimbulkan setelah pemberian Ekstrak Daun Bandotan, Pengamatan dilakukan setelah diberikan Ekstrak Metanol Daun Bandotan selama 14 hari, kemudian diperoleh hasil pemeriksaan histologi hati mencit ditemukan adanya nekrosis, dan degenerasi lemak sedangkan pada perlakuan pada control negatif tidak ditemukan adanya kerusakan pada organ hati mencit.

Hasil Pengamatan Dari Gambaran Histologi Hati Mencit

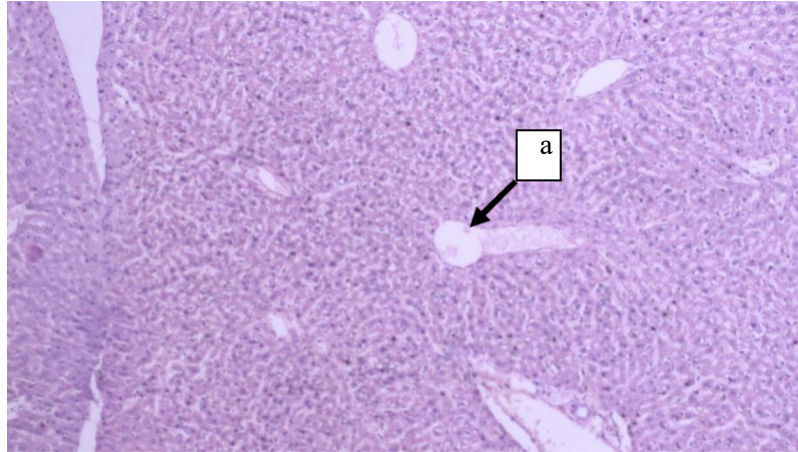


Gambar 1. a. Gambaran histologi organ hati mencit yang mengalami Degenerasi lemak.

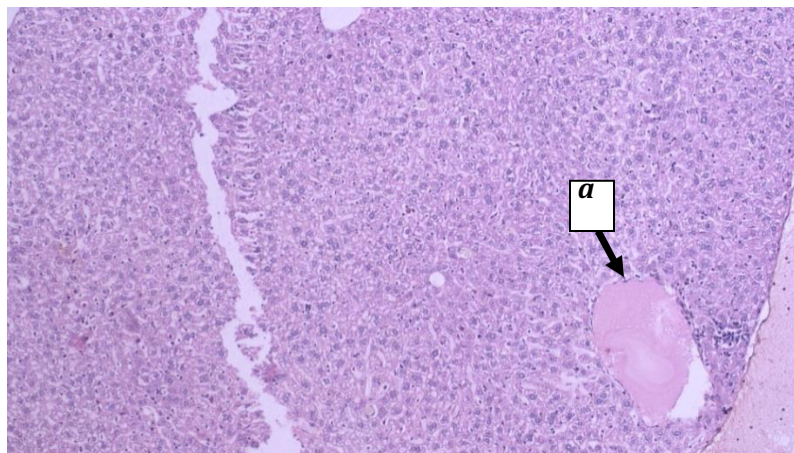


“Pengaruh Pemberian Ekstrak Metanol Herba Bandotan (*Ageratum conyzoides* L)
Terhadap Gambaran Histologi Hati Mencit (*Mus musculus*)”

Gambar 2. a. Gambaran histologi hati mencit yang mengalami nekrosis. b. Gambaran histologi hati mencit yang mengalami penumpukan protein sehingga terjadi radang. c. Gambaran histologi hati mencit yang mengalami degenerasi lemak.



Gambar 3. a. Gambaran histologi hati mencit yang mengalami degenerasi lemak



Gambar 4. a. Gambaran histologi organ hati mencit yang mengalami Degenerasi lemak.

PEMBAHASAN

Telah dilakukan penelitian pengaruh ekstrak metanol daun bandotan (*Ageratum conyzoides* L.) terhadap gambaran histologi hati mencit (*Mus musculus*). Pada penelitian ini, bahan uji yang digunakan adalah ekstrak daun bandotan, terlebih dahulu dilakukan proses pengolahan simplisia kemudian dibuat ekstrak daun bandotan dengan metode ekstraksi secara maserasi menggunakan pelarut metanol. Metanol digunakan sebagai pelarut karena merupakan pelarut polar yang banyak digunakan untuk mengekstrak komponen polar suatu bahan alam dan dapat mengekstrak senyawa aktif yang lebih banyak dibandingkan jenis pelarut organik lainnya.

Pemberian Ekstak Daun Bandotan pada mencit dilakukan secara oral dan diberikan pemberian selama 14 hari, diberikan bahan uji dengan dosis 12 mg/gBB dan dosis 24mg/gBB dan dosis 48 mg/gBB dan kelompok kontrol negatif dengan menggunakan NaCMC. Setelah itu dilihat hasil pengamatan dari gambaran histologi hati mencit.

“Pengaruh Pemberian Ekstrak Metanol Herba Bandotan (*Ageratum conyzoides* L) Terhadap Gambaran Histologi Hati Mencit (*Mus musculus*)”

Hasil penelitian ini menunjukkan bahwa pemberian ekstrak daun bandotan yang diperoleh dari hasil pengamatan histologi hati mencit menunjukkan terjadinya nekrosis, degenerasi lemak dan radang pada hati. Hal ini mengindikasikan bahwa pemberian ekstrak daun bandotan mengganggu metabolisme lemak di hati sehingga terjadi nekrosis dan degenerasi lemak. Berdasarkan hasil pengamatan preparat histologi hati mencit dapat dilihat pada gambar 1, 2 dan 3 menunjukkan bahwa pada kelompok dosis 12 mg/gBB, dan Dosis 24 mg/gBB, dan 48 mg/gBB mengalami kerusakan pada organ hati disebabkan pada pemberian ekstrak daun bandotan yang mempunyai efek toksik, Sedangkan pada kontrol negatif (-) pada pemberian NaCMC mengalami kerusakan degenerasi lemak.

Gambar 1 tidak terdapat kerusakan hati nekrosis dan radang tetapi terdapat kerusakan degenerasi lemak pada organ hati mencit, sedangkan gambar ke 2 mengalami kerusakan degenerasi lemak, nekrosis dan radang, pada gambar ke 3 mengalami degenerasi lemak, tetapi tidak mengalami kerusakan hati nekrosis dan peradangan, kemudian gambar ke 4 mengalami kerusakan degenerasi lemak pada pemberian kontrol negatif (-).

Pemberian ekstrak daun bandotan terhadap hati mencit menunjukkan adanya kerusakan pada organ hati mencit, kerusakan hepar karena zat toksik dipengaruhi oleh beberapa faktor, seperti jenis zat kimia, atau dosis yang diberikan, lamanya paparan zat tersebut seperti akut, subkronik atau kronik, dan pakan hewan coba, lingkungan hidup, atau bisa juga di akibatkan hewan coba sudah pernah dilakukan percobaan dapat juga mempengaruhi kerusakan pada hati mencit. Semakin tinggi konsentrasi maka respon toksik yang ditimbulkan semakin besar. Kerusakan hepar dapat terjadi segera atau setelah beberapa minggu sampai beberapa bulan. Kerusakan dapat berbentuk nekrosis hepatosit, kolestasis, atau timbulnya disfungsi hepar secara perlahan-lahan.

Dengan demikian hasil dari pemeriksaan histologi hati mencit pada bahan uji ekstrak metanol daun bandotan menunjukkan adanya kerusakan pada hati mencit karena adanya efek toksik dari ekstrak daun bandotan.

KESIMPULAN

Berdasarkan hasil penelitiannya yang telah dilakukan dapat disimpulkan bahwa pemberian ekstrak metanol daun bandotan (*Ageratum conyzoides* L) kelompok perlakuan dengan dosis 24 mg/g BB, 48 mg/gBB, dan Na-CMC hanya mengalami kerusakan degenerasi lemak dan tidak menunjukkan adanya kerusakan Hati nekrosis dan radang. Sedangkan pada dosis 12 mg/g BB menunjukkan adanya kerusakan Hati yang ditandai dengan adanya nekrosis, degenerasi lemak dan radang.

REFERENSI

- Astrid Savitri. 2016. *Basmi Penyakit Dengan Tanaman TOGA (Tanaman Obat Keluarga)*, cetakan ke-1. Jakarta : Bibit Publisher.
- Afrianti, Ria, et. Al. 2016. *Pengujian Efektivitas Penyembuhan Luka Menci Diabetes Melitu Yang Diberikan Sediaan Krim Ekstrak Etanol Daun Bandotan*. Scientia Vol. 6 No. 1
- Afif Qomaruddin, Atiek Murharyati, Sahuri Teguh kurniawan. 2017. *Efektifitas Ekstrak Daun Bandotan (Ageratum conyzoides L.) Terhadap Penyembuhan Luka Bakar Deraja IIA Secara In Vivo*. Surakarta. Program Studi Sarjana Keperawatan Stikes Kusuma Husada.
- Annisa Agata, Endang Linirin Widiastuti, G. Nugroho Susanto, dan Sutyarso. 2016. *Respon histologi hepar mencit (Mus musculus L) yang diinduksi benzo(α) piren terhadap pemberian taurin dan ekstrak daun sirsak (Annona muricata)*. Fakultas MIPA Universitas Bandar Lampung *Jurnal Natur Indonesia* 16 : 54-63.
- Aliyah Sekar Hidayati. 2017. *Formulasi Dan Uji Aktivitas Antibakteri Krim Ekstrak Daun Bandotan (Ageratum conyzoides L.) Dengan VCO Sebagai Alternatif Penyembuh*

**“Pengaruh Pemberian Ekstrak Metanol Herba Bandotan (*Ageratum conyzoides* L.)
Terhadap Gambaran Histologi Hati Mencit (*Mus musculus*)”**

Luka.Skripsi. Semarang. Jurusan Kimia Fakultas Matematika Dan Ilmu
Pengetahuan Alam Universitas Negeri Semarang.

- Chairani.2017. *Gambaran Histologi Dan Fungsi Hati (SGPT & SGOT) Mencit Jantan (Mus musculus L.)Setelah Pemberian Ekstrak Metanol Biji Pare (Momordica charantia L.) Dan Depo Medroksi Progesteron Asetat (DMPA)*. Skripsi. Medan. Departemen Biologi Fakultas Matematika Dan Ilmu Pengetahuan Alam Universitas Sumatera Utara.
- Erviana, L, Abdul, M., Ahmad, N. *Uji Aktivitas Antiradikal Bebas Ekstrak Etanol Daun Kemangi (Ocimum basilicum L.) dengan Menggunakan Metode DPPH*.*Jurnal Fitofarmaka* . 2016; 3(2): 164-168
- Erra Ericha Safani, dkk. 2019. Erlis Rakhmad Purnama. *Potensi Ekstrak Daun Bandotan (Ageratum conyzoides L.) Sebagai Spray Untuk Pemulihan Luka Mencit Diabetik Yang Terinfeksi Staphylococcus aureus*. Surabaya. Universitas Negeri Surabaya.*BIOTROPIC The Journal of Tropical Biology* Vol. 3 No. 1.
- Igafur, RHR., Ayu, WD., and Masruhim, MA. 2016. *Uji Aktivitas Ekstra Metanol Daun Bandotan (Ageratum Conyzoides Linn.) Terhadap Penyembuhan Luka Bakar Pada Tikus Putih (Rattus norvegicus)*. In *Proceeding of Mulawarman Pharmaceuticals Conferences*.3: 335-339).
- Mahibalan, S. dkk. 2016. *Dermal wound healing potency of single alkaloid (betaine) versus standardized crude alkaloid enriched-ointment of Evolvulus alsinoides*. *Pharmaceutical biology*.54(12): 2851-2856.
- Melissa, Muchtaridi Muchtaridi. 2017. *Review: Senyawa Aktif Dan Manfaat Farmakologis Ageratum conyzoides*. Bandung. *Farmaka Suplemen Volume 15 Nomor 1*.Departemen Analisis Farmasi dan Kimia Medisinal, Fakultas Farmasi Universitas Padjadjaran.
- Mauizatul Hasanah, Noprika Andriani, Noprizon. 2016. *Perbandingan Aktivitas Antioksidan Ekstrak Etanol daun kersen (Muntingia calabura L) Hasil Ekstraksi Maserasi Dan Refluks*.Palembang : Scientia Vol. 6 No. 2. Sekolah Tinggi Ilmu Farmasi (STIFI) Bhakti Pertiwi Palembang : ISSN 2087-5045.
- Nurul Nahdiyah. 2018. *Aktivitas Hepatoprotektif Dari Ekstrak Kurma Ruthab (Phoenix dactylifera) Pada Histologi Hepar Mencit (Mus musculus)Betina Yang Diinduksi Paracetamol*.Skripsi. Surabaya. Program Studi Biologi Fakultas Sains Dan Teknologi Universitas Islam Negeri Sunan Ampel.
- Nadia Rosmalia Dewi. 2018. *Pengaruh Pemberian Ekstrak Etanol Rimpang Lengkuas (Alpinia galangal L) Terhadap Gambaran Histopatologi Ginjal Mencit Jantan (Mus musculus) Yang Diinduksi Oleh Monosodium Glutamat (MSG)*.Skripsi.Bandar lampung. Fakultas Kedokteran Universitas Lampung.
- Ni Komang Tia Pramesti, dkk. 2017. *Struktur Histologi Hati Mencit(Mus musculus L.) Setelah Pemberian Ekstrak Daun Ekor Naga (Rhapidhophora pinnata Schott)*. Jurusan Biologi FMIPA Universitas Udayana.*JURNAL SIMBIOSIS* V (2): 43-46
- Prilly C. dkk.2017. *Analisis Fitokimia dan Uji Toksisitas Dari Kulit Batang Kersen (Muntingia calabura)*.Manado:Chem. Prog. Vol. 10 No. 1. Program Studi Kimia, Fakultas Matematika dan Ilmu Pengetahuan Alam, Universitas Sam Ratulangi.

**“Pengaruh Pemberian Ekstrak Metanol Herba Bandotan (*Ageratum conyzoides* L)
Terhadap Gambaran Histologi Hati Mencit (*Mus musculus*)”**

- Rangga Hati Rabhu Igafur, dkk. 2016. *Uji Aktivitas Ekstrak Metanol Daun Bandotan (Ageratum conyzoides Linn.) Terhadap Penyembuhan Luka Bakar Pada Tikus Putih (Rattus norvegicus)*. Samarinda, Kalimantan Timur. *Prosiding Seminar Nasional Tumbuhan Obat Indonesia Ke-50*. Laboratorium Penelitian dan Pengembangan Farmaka Tropis Fakultas Farmasi Universitas Mulawarman.
- Safwan, T., Sugara, Mutiara, K. 2016. *Pengaruh Ekstrak Daun Kemangi (Ocimum sanctum L.) Terhadap Motilitas dan Konsentrasi Spermatozoa Mencit Jantan (Mus musculus)*. *Jurnal Ilmiah Ibnu Sina* ; 1(2): 173-18
- Suryati, Riza Linda, Mukarlina. 2016. *Kemampuan Ekstrak Daun Bandotan (Ageratum conyzoides L.) dalam Mempertahankan Kesegaran Buah Tomat (Solanum lycopersicum L. var. Permata)*. Pontianak. Program Studi Biologi, Fakultas MIPA, Universitas Tanjungpura. *Protobiont* Vol. 5 (1) : 14-19
- Yudrik Lathif. 2016. *Pengaruh Lama Fermentasi dan Variasi Konsentrasi Daun Kersen (Muntingia calabura L) Terhadap Total Asam, pH Medium dan Aktivitas Antioksidan Kefir Air Teh Daun Kersen (Muntingia calabura L)* (Skripsi). Malang Universitas Islam Negeri Maulana Malik Ibrahim.
- Zainab, Nanik Sulistyani, Anisaningrum. 2016. *Penetapan Parameter Standardisasi Non Spesifik Dan Spesifik Ekstrak Daun Pacar Kuku (Lawsonia inermis L.)* Fakultas Farmasi Universitas Ahmad Dahlan. *Media Farmasi* Vol. 13: 212- 226